TELEPROOF

„Fallberichte, die zeigen, wie digitale Therapie wirkt"

Tele-Ergotherapie nach Teilamputation: Ein Fallbericht

- Therapiebeginn 1 Woche postoperativ
- Effekt ohne Präsenzkontakt
- Einsatz validierter orthopädisch-rehabilitativer Verfahren
- Aktive Narbenbehandlung, Schmerzregulation und Steigerung des Mobilitätsgrads
- Berufstätigkeit wieder uneingeschränkt möglich

Klinischer Ausgang

Eine Woche nach Teilamputation und Rekonstruktion der Hand begann die Teletherapie mit Fokus auf Narbenbehandlung, Schmerzreduktion und Mobilisierung.
Innerhalb von 20 Wochen verbesserten sich Funktion (ICUC, DASH) und Schmerz deutlich. Die Schmerzmedikation wurde frühzeitig beendet, die psychische Belastung sank.
Nach sechs Monaten war der Patient vollständig arbeitsfähig und kehrte erfolgreich in seinen Beruf als Winzer zurück.

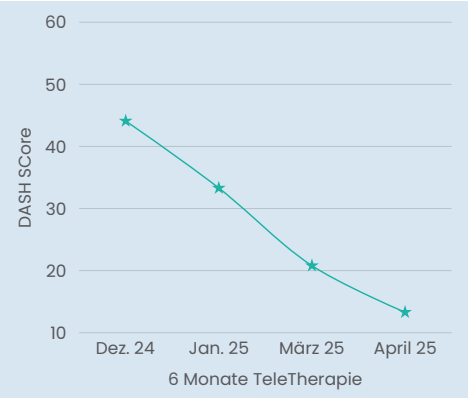

Je höher der Wert ist, desto größer ist die Funktionseinschränkung

Alter / Geschlecht	35 Jahre, männlich
Diagnose	Teilamputation Mittel- und Ringfinger links auf Hohe des Mittelglieds, offene distale Phalanx Fraktur Zeigefinger links
Unfallhistorie	Teilamputation nach Arbeitsunfall 2024
Therapiebeginn	Dezember 2024
Behandlungsdauer	Dezember 2024 bis Mai 2025 (beendet)
Therapieeinheiten	Über 24 Einheiten, initial 2×/Woche, 2x á 3 Wochen Reha
Maßnahmen	Narbenmobilisierung, Mobilisierung-Übungen, Kraftaufbau
Schmerzverlauf	Initial NRS 4–8, aktuell stabil bei NRS 0–2
Ergebnis	funktionelle Stabilisierung im Alltag und vollständige berufliche Wiedereingliederung

Weiterführende Informationen zur teleergotherapeutischen Versorgung unter: https://routine.health/fachkreise/